Protocolo Quirúrgico

Prevención y tratamiento de complicaciones post operatorias

Técnica con implantes 3D a medida

Pr Jean-Pierre Chavoin

Ex jefe de servicio del Departamento de Cirugía Plástica del Hospital Universitario de Toulouse y ex-Secretario General de la Sociedad Francesa de Cirugía Plástica (SOFCPRE) durante 13 años y después presidente

Experto en el tratamiento de las deformidades torácicas con implantes a medida con más de 800 casos

AM-PRO-POC-ES-V3-202509

ÍNDICE

INTRODUCCIÓN 3

HEMATOMA 3
- Prevención 3
- Tratamiento precoz 3
- Tratamiento retrasado 3

SEROMA 4

INFECCIÓN 4
- Prevención 4
- Tratamiento precoz 5

MIGRACIÓN 5
- Prevención 5
- Revisión para migración 5

PLICATURA 6
- Regla 6
- Prevención de la plicatura 6
- Reintervención quirúrgica 6

CONTACTOS 7

INTRODUCCIÓN

Este protocolo pretende evitar las complicaciones que pueden surgir, en particular por falta de experiencia. Se vuelven raros después de algunos casos y, la mayoría de las veces, pueden corregirse mediante una revisión inmediata o un procedimiento secundario.
Ninguna de estas complicaciones puede poner en peligro la vida o afectar la función.

HEMATOMA

El riesgo de hematoma es común a todos los procedimientos quirúrgicos invasivos.
En malformaciones torácicas congénitas, es más común en grandes pedículos perforantes o secciones de músculo (pectus excavatum) que con los pedículos perforantes atróficos y sin secciones de músculo, gemelos).

Puede desencadenarse en el postoperatorio inmediato por el gradiente de depresión de un drenaje aspirativo que puede aspirar de manera remota el coágulo de un pedículo perforante grande (2º-3er espacio intercostal), aunque se coloque a cierta distancia de éste. El drenaje se encuentra entre los dos planos perfectamente regulares de la caja torácica y el implante.

Prevención

Hemostasia meticulosa paso a paso al separar y retirar el músculo; esto requiere de una muy buena iluminación con lámpara de luz fría o de un detractor de gancho iluminado (Storz 9cm). Se utilizan electrodos cortos protegidos (para evitar que los márgenes de la piel se quemen), seguido de electrodos largos (para llegar hasta los límites de la separación). En caso de que aparezca una capa persistente de sangrado tras la disección, se pueden aplicar compresas abdominales grandes empapadas en solución salina muy caliente para activar la coagulación (transformación de fibrinógeno en fibrina). La coagulación puede completarse con un bisturí eléctrico en modo fulgurante. A menudo, se requieren de varias comprobaciones para obtener un plano de disección sin sangrado y para poder insertar el implante, que se retira de su bolsa estéril en el último momento.

Tratamiento precoz

El hematoma debe diagnosticarse pronto. Es obvio en caso de curvatura de la pared, pero puede ser que esté más discreta y escondida tras el implante. La señal de alarma son las manchas de sangre persistentes tras las primeras tres punciones. Es mejor no vacilar y hacer una revisión rápida a la menor duda tras un control de ultrasonido. El paciente se somete de nuevo a anestesia general, se abre el espacio, se retira el implante, se elimina el hematoma, se retira el coágulo, se lava y se completa la hemostasia. En caso de una capa incontrolada de sangrado, tome el tiempo necesario para aplicar primero las compresas abdominales empapadas en solución salina muy caliente y luego finalice si es necesario con el bisturí eléctrico en modo fulguración. Cuando la zona esté sin sangre, se reintroduce el implante dentro de su espacio y se asegura el cierre en tres planos con suturas absorbibles sin drenaje.

Tratamiento retrasado

Podría ocurrir un sangrado desde un gran perforante después de que el paciente haya sido dado de alta y haya regresado a casa en los días siguientes. Será necesaria una revisión inmediata de la sintomatología obvia como el dolor o la curvatura abdominal. Un hematoma no tratado podría conducir a fibrosis y luego a una retracción gradual que sería difícil de solucionar y tratar quirúrgicamente.

SEROMA

Es común una efusión de seroma en el posoperatorio y puede requerir una o más punciones en el área dependiente a demanda, siguiendo las precauciones antisépticas estándar.

Puede reducirse o evitarse asegurando una hemostasis completa y aplicando una compresión posoperatoria firme 24/7 durante un mes.

INFECCIÓN

El riesgo de infección es común en cualquier procedimiento quirúrgico invasivo, pero es más alto por la colocación de un cuerpo extraño grande en un espacio concreto. Este riesgo suele estar relacionado con la contaminación bacteriana por patógenos virulentos (estafilococos aureus patógeno) o saprófitos (Cutibacterium acnes) a través de una punción o a través de la vía de la cicatriz cerca de la parte caudal del implante.

Prevención

Terapia antibiótica disuasoria al ingresar: una inyección de 2g de cefalina.
Colocación inmediata del implante en su espacio tras retirarlo de su bolsa estéril y una revisión final de la hemostasia.

Cierre en 3 planos separados:

- Sutura del plano muscular de arriba a abajo, con puntos invertidos separados, utilizando suturas absorbibles 0 (vicryl/polysorb), aguja grande. Los nudos son cortos y permanecen bajo el músculo. Si no hay músculo suturable en la parte inferior un punto invertido carga la fascia subcutánea profunda.
- Sutura del plano subcutáneo en puntos invertidos separados con suturas monocryl 3/0. El nudo es corto (no trenzado), evitando la salida de los hilos hacia el exterior.
- Lo márgenes dermo epidérmicos se suturan con suturas intradérmicas monocryl 3/0 o adhesivo (Dermabond).
- Los deportes que implican los brazos están prohibidos durante tres meses, y hasta un año si se trata de deportes exigentes (escalada, rugby, lucha, boxeo, culturismo...).

El objetivo es cerrar perfectamente firmes los tres planos, sin riesgo de que se salgan las suturas y sin el menor espacio que pueda ser una vía de entrada para los gérmenes saprofitos o virulentos presentes o producidos durante los cambios de apósito.

Drenaje de succión a evitar:
No se recomienda un drenaje en las proximidades de ningún implante debido al riesgo de contaminación. Estos últimos pueden ser causados por gérmenes saprofitos presentes (sobre todo en los hombres en las axilas pilosas) que penetran por el orificio cutáneo del drenaje, irritados por el movimiento y por el hecho de que permanecen ahí durante un tiempo.

Evite cambiar los vendajes en casa:
El apósito estándar aplicado en quirófano se cambia el día del alta, tras una posible punción del suero, por el cirujano responsable, con precauciones reforzadas (antisepsia, guantes estériles, gasas pequeñas). Se coloca un apósito hidrocelular durante 8 días (tipo mepilex border EM): no se cambia en casa, consulta a los 8 días con el cirujano y punción si es necesario. Retirada del apósito a los 15 días.

Punción del seroma:
Realizada siempre por el cirujano responsable con precauciones asépticas utilizando trocar

19 G y jeringas luer-lock de 60 cc. Un líquido seroso claro es tranquilizador, un líquido turbio después de las tres primeras punciones estará sujeto a muestreo bacteriológico y pruebas de susceptibilidad antimicrobiana en ambientes aero-anaerobios.

Tratamiento precoz

En caso de efusión serosa que se prolongue (más de cinco punciones) y se vuelva turbia debe hacerse una muestra bacteriológica y un análisis de sangre.

En caso de presencia de gérmenes saprofitos (Cutibacterium acnes son los más frecuentes), ausencia de signos clínicos (fiebre, dolor) y biológicos (RS, PCR, leucocitos) de infección, se puede decidir revisión en quirófano con cobertura antibiótica adaptada e implica la retirada del implante, lavado abundante de la cavidad y de cualquier pseudomembrana con solución salina (biofilm), reimplantación del implante y cierre (10 días de terapia antibiótica).

En caso de signos infecciosos y presencia de germen patógeno (staphylococcus aureus) se debe retirar el implante. Ya no se puede volver a esterilizar. (10 días de terapia antibiótica).

Es posible repetir la cirugía dentro de un mínimo de 6 meses con un nuevo implante y una cobertura antibiótica adecuada.

MIGRACIÓN

El riesgo de migración postoperativa del implante fuera de su bolsillo abdominal subfascial es raro si se sigue estrictamente el protocolo quirúrgico. Si el implante se mueve fuera de su posición inicial y su compartimento, puede ser visible bajo la piel en las zonas inferiores que no están cubiertas por los músculos pectorales mayores.

Es particularmente importante crear el bolsillo lo suficientemente profundo, con el tamaño adecuado para el implante en la posición correcta y siguiendo las marcas para evitar cualquier riesgo de migración. También es fundamental insertar correctamente el polo inferior del implante a través del septum intermuscular, si está presente: en casos de diástasis de los músculos rectos abdominales, se realiza una colocación subfascial simple.

Se debe tener especial cuidado durante una revisión de Ravitch, ya que los planos musculares y aponeuróticos pueden estar alterados o retraídos, dificultando la disección profunda, particularmente en la zona abdominal. En casos de hernia, puede ser necesario colocar una malla para evitar el riesgo de migración.

Puede estar indicado un drenaje en caso de disección difícil

Prevención

- Estricto cumplimiento del protocolo quirúrgico, especialmente en la región abdominal superior donde el implante debe estabilizarse y su ápice caudal cubierto por la fascia de los músculos rectos abdominales.
- Si aparece seroma, deben continuarse las punciones en la consulta cada semana hasta que se consiga disminuir a menos de 20cc.
- Se mantendrá una compresión circular ligera con un cinturón pectoral y apósito durante un mes 24 horas al día, 7 días a la semana.

Revisión para migración

La migración del implante, caudal con mayor frecuencia, debajo de la piel abdominal, puede ocurrir debido a dificultades o errores en la realización de la disección subfascial. Es necesaria

una reintervención para crear el bolsillo adecuado y reposicionar el implante correctamente.

PLICATURA

Cada implante a medida tiene una parte central gruesa y firme (relleno) y una parte lateral o caudal fina y muy flexible (delantal estabilizador).

Regla

evitar absolutamente que se forme una plicatura visible bajo la piel (bulto) mediante una disección completa, incluso algo excesiva, para permitir que el implante se extienda completamente.

Prevención de la plicatura

- Ampliar de 1–2 cm la zona de disección en dirección craneal y lateral, nunca caudal.
- Verificar siempre el límite de la disección y la correcta colocación de los bordes del implante torácico con el dedo o preferiblemente con un separador luminoso.

Reintervención quirúrgica

En caso de plicatura detectada tardíamente y fijada: esperar 3 meses para la formación de la cápsula fibrosa alrededor del implante.

- Plicatura moderada del ápex caudal visible bajo la piel abdominal (especialmente en el caso del Pectus): se puede abordar directamente el extremo caudal del implante ya estabilizado y seccionarse la punta prominente.
- Plicatura mayor fijada del implante sobre sí mismo en la zona lateral o caudal: es imposible enderezarlo o seccionarlo. Es necesario fabricar un nuevo implante a medida a partir de un nuevo escáner y colocarlo en la posición correcta tras la extracción del anterior y el reacondicionamiento del bolsillo.

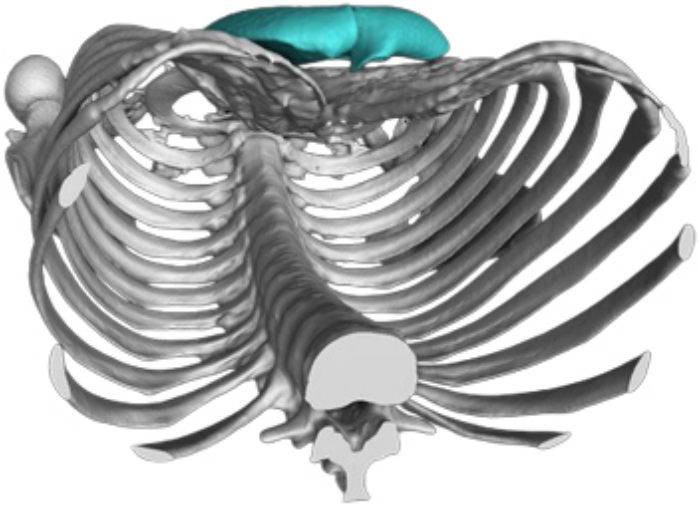

Plicatura mayor caudal

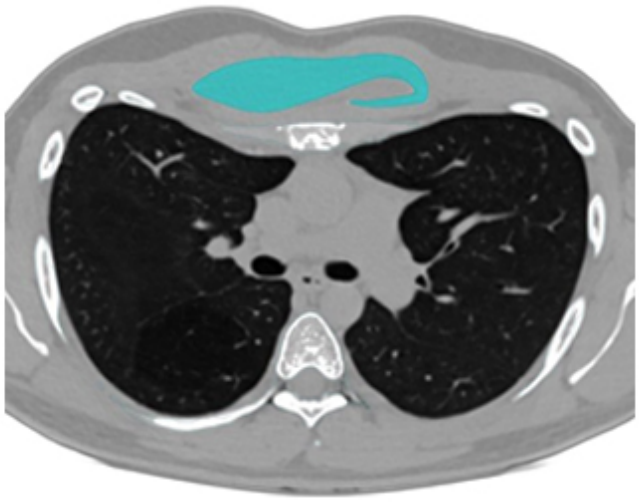

Plicatura mayor lateral

CONTACTOS

Pr Jean-Pierre Chavoin

jean-pierre.chavoin@orange.fr

Anatomik Modeling
3D custom-made implants

Diseño:
AnatomikModeling
7 bis rue des Capucines,
31120 Castanet-Tolosan, France

contact@anatomikmodeling.com

+33 (0)5 62 83 31 04

www.anatomikmodeling.com